Aus dem Röntgeninstitut der Universität Zürich (Leiter: Prof. Dr. H. R. Schinz)

# Über das solitäre Gelenkchondrom

## (Gelenkchondromatose)

Inaugural-Dissertation

zur

Erlangung der Doktorwürde

der

Medizinischen Fakultät der Universität Zürich

vorgelegt von

**Walter Theler**

von Ausserberg (Kt. Wallis)

Genehmigt auf Antrag von Prof. Dr. H. R. Schinz

ZÜRICH 1935

GEORG THIEME / VERLAG / LEIPZIG

R. UNIV.
BIBLIOTHEEK
LEIDEN

Diese Arbeit erschien in Band 52, Heft 1 (Jahrgang 1935) der „Fortschritte auf dem Gebiete der Röntgenstrahlen". Verlag von Georg Thieme, Leipzig

## I

Unter solitärem Gelenkchondrom (Gelenkchondromatose) versteht man heute allgemein das im Jahre 1900 von Reichel beschriebene Krankheitsbild, das er zum erstenmal scharf von anderen Gelenkaffektionen, besonders den arthritischen Veränderungen, trennte. Im anglo-amerikanischen Schrifttum ist die Erkrankung durch Henderson und Jones beschrieben und bekanntgeworden. Heute wird das Krankheitsbild zu den sog. „neoplastischen Arthrosen" gerechnet.

Im Lehrbuch für Röntgendiagnostik von Schinz-Baensch-Friedl wird empfohlen, den Namen Gelenkchondromatose zu ersetzen durch: Solitäres Gelenkchondrom, um damit einerseits die Verwechslungsmöglichkeit mit der Knochenchondromatose auszuschalten und andererseits, um im Namen zu betonen, daß es sich nicht um eine generalisierende oder systematisierte Affektion handelt, sondern um eine solitäre, meist monoartikuläre, vielleicht polytope Erkrankung. — Daß sich das Wort „solitär" auf das Gelenk und nicht auf die Chondrombildung bezieht, ist für jeden, der das Krankheitsbild kennt, einleuchtend.

Reichel erklärt das solitäre Gelenkchondrom mit einer Vermehrung und Vergrößerung der Synovialzotten, an deren Enden schon früh Knorpelzellen auftreten, zuerst wenige, die aber bald zu größeren Zellhaufen anwachsen und auch durch Verschmelzung mit benachbarten gewucherten Inseln zustande kommen können, so daß es zu den eigentlichen Chondrombildungen kommt. Wichtig ist dabei, daß die Bindegewebskapsel an dem Prozeß völlig unbeteiligt ist und daß der Knorpelüberzug der knöchernen Gelenkenden mit den Chondrombildungen nichts zu tun hat.

In den letzten 34 Jahren sind nun von verschiedenen Autoren zahlreiche Fälle von solitären Gelenkchondromen beschrieben worden, so daß das Krankheitsbild sich im Schrifttum bereits gut eingebürgert hat und seine Kenntnis wohl bald Gemeingut der Ärzte geworden ist.

Schon lange vor Reichel finden wir im Schrifttum Beschreibungen von Chondrombildungen in der Gelenkkapsel. So schreibt Laënnec, „Über die geweblichen Fremdkörper in den Gelenken", daß diese meist Knorpelneubildungen seien und auf der freien Oberfläche der Synovialmembran, und zwar am häufigsten an jenen Teilen, welche sich an den Knochen anlegen, entstehen; daß sie entweder in der Dicke der Synovialis zurückgehalten oder an die Oberfläche kommen können und von hier gestielt in das Gelenkinnere ragen oder zu freien Gelenkkörpern werden können.

Rokitansky referiert schon im Jahre 1851 über „dendritische Vegetationen" auf den Synovialhäuten. Meist wurde das Krankheitsbild beschrieben unter dem Titel: „Gelenkmäuse" oder abnorme Gelenkkörper, die besonders Knorpelneubildungen seien.

Virchow sagt in seinen Vorlesungen, daß sowohl vorhandener Knorpel wuchere und Auswüchse bilde, als auch vom Periost und der Synovialhaut her solche Auswüchse ausgingen. Den Hauptsitz der Synovialknorpel verlegt er besonders dahin, wo sich die Synovialhaut von der äußeren Fläche des Gelenkes auf den Knochen umschlägt und wo schon normal gewisse Falten und Zotten lägen.

Hier entwickeln sich die pathologischen Exkreszenzen, deren Enden immer mehr kolbig aufgetrieben werden und in welchen Kartilagineszenz stattfinde. Aber nicht nur an diesen bevorzugten Stellen, sondern über das ganze parietale Blatt der Synovialis zerstreut, könnten Wucherungen auftreten, verknorpeln und verknöchern.

Was den Ausgangspunkt der Chondrombildungen angeht, so stimmt die heutige Anschauung mit derjenigen Virchows im großen und ganzen überein. Die Disposition der Kapselumschlagstelle als Sitz für Chondrombildungen erklärt sich besonders daraus, daß bei der Differenzierung der Gelenkkapselinnenhaut, der Synovialis, diese von mechanischem Reiz beeinflußt wird und ihm sei es zuzuschreiben, so argumentiert Rehn, daß wir an Stellen starker Inanspruchnahme der Kapsel nur eine Lage abgeplatteter Synovialiszellen finden, während im Bereiche des Rezessus, welchem auch die Kapselumschlagstelle angehört, mehrere Schichten vielgestaltiger Synovialiszellen eine sehr gefäß- und zellreiche Kapsel bedecken. Demnach ist in diesem letzteren Bezirk eine noch nicht entdifferenzierte Zellrasse, welche, guten Ernährungsverhältnissen ausgesetzt, sehr proliferationsfähig ist.

Damit es aber zur Entwicklung des solitären Gelenkchondroms kommt, müssen nach der Ansicht von Lexer und anderen Autoren in dieser proliferationsfähigen Zellrasse versprengte Knorpelkeime liegen, die aus der Entwicklungszeit des Gelenkes und der Gelenkkapsel herrühren.

Tatsächlich sah Kroh bei seinen embryologischen Untersuchungen der Gelenke, daß „neben originellen Bildern von Übergangsstadien fixer Bindegewebszellen in Knorpelzellen, hier und dort zwischen Bindegewebszellen verstreut, ausgesprochene Knorpelzellnester ganz unabhängig und wie abgesprengt vom Mutterboden lagen."

Daß diese Knorpelherde durch irgendeine tumorauslösende Ursache zur Chondrombildung führen können, ist theoretisch wohl ohne weiteres anzunehmen.

Welches ist aber diese tumorauslösende Ursache? Darüber ist man sich bis heute noch nicht einig geworden und wir werden sehen, ob unsere wissenschaftliche Sammlung hierüber etwas sagen kann.

Eden schreibt, daß Trauma und Entzündung als auslösende Ursache heute im allgemeinen abgelehnt werde.

Lotsch deutet auf einen Zusammenhang zwischen Tumorbildung und Entzündung bei Gelenkchondromen hin und spricht von einer „besonderen Form einer synovialen Arthritis." Haberler ist der Ansicht, daß die Genese der Chondromatose nicht auf der Basis einer Tumorbildung zustande komme. Kartal glaubt, daß die Chondromatose wahrscheinlich verschiedene Ursachen haben könne, wie Entwicklungsstörungen oder chronische Reizung der Knorpelinseln der Synovialis.

Aus all diesen Hypothesen lassen sich heute 4 umstrittene ätiologische Faktoren herausschälen:

1. Infektion.
2. Trauma.
3. Metaplastische Bildung, im Sinne einer Umwandlung der Synovialiszellen in Knorpelzellen und tumorösem Weiterwuchern dieser Zellen.
4. Die Annahme einer Entwicklungsstörung, bei der versprengte Knorpelzellhaufen Anlaß zur Chondrombildung in der Gelenkkapsel geben sollen, wie es Lexer und seine Anhänger verfechten.

Daß die Infektion bei der Bildung von solitärem Gelenkchondrom eine Rolle spielen solle, müssen wir heute als sehr unwahrscheinlich verwerfen. Reichel spricht im Jahre 1900 bei der Veröffentlichung seines Falles von einem unbekannten Kontagion, das als letzte Ursache für die Chondrombildung verantwortlich gemacht werden könnte. Auch Rehn nimmt für seine Sekundärtumoren die alte Virchowsche Lehre von der infektiösen Übertragung der Enchondrome in zusammenhängenden Geweben an. Die Bezeichnung „Sekundärtumor" drängt sich ihm auf, weil er in seinem operierten Falle 3 große Haupt- und eine Anzahl Kleintumoren über das parietale Blatt der Synovialmembran ausgestreut sah. Der Gegensatz von Größe und Alter dieser Tumoren läßt ihn von Primär- und Sekundärtumoren sprechen.

Wir lehnen die Infektion als Ätiologie des solitären Gelenkchondroms ab, und zwar hauptsächlich aus dem Grunde, weil wir bei den so häufigen entzündlichen Gelenkaffektionen weit mehr Gelenkkapselchondrome finden müßten, als dies tatsächlich der Fall ist.

Das gleiche gilt auch für das Trauma, dem wir aus diesem Grunde ein ätiologisches Moment für die Bildung von Chondromen in der Gelenkkapsel absprechen. Anderer Meinung ist Kartal, der die chronische Wiederholung eines Traumas auf ein Gelenk als ätiologischen Faktor annimmt. Als Beweis bringt er eine Chondromatose des Ellbogengelenkes, das wiederholten Traumen ausgesetzt war.

Man muß hier streng unterscheiden zwischen primärer Ursache und auslösender Ursache. Wir lehnen das Trauma als primäre oder essentielle Ursache ab, keineswegs aber bestreiten wir eine auslösende oder exazerbierende Ursache des Traumas, wenn es auf eine Gelenkkapsel mit einer sog. „chondrogenen Disposition" einwirkt. Diese Disposition muß aber da sein.

Die metaplastische Theorie in dem Sinne, daß das solitäre Gelenkchondrom entstehen soll auf Grund einer Umwandlung der Synovialiszellen in Knorpelzellen, scheint uns nicht wahrscheinlich. Lexer und andere lehnen diese Theorie besonders darum ab, weil das solitäre Gelenkchondrom doch ziemlich selten ist und man es daher, wenn eine solche Umwandlung stattfände, häufiger sehen müßte.

Wir schließen uns, was die Ätiologie betrifft, der Theorie Lexers an, wonach eine unbedingte Voraussetzung der Chondrombildung, abgesprengte Knorpelinseln, wie sie von Kroh beobachtet wurden, in der Synovialis vorhanden sein müssen und dadurch eine „chondrogene Disposition" schaffen. Auch Kienböck nimmt einen Fehler in der embryonalen Anlage der Teile an.

Wie kommt es aber zum Auftreten des solitären Gelenkchondroms? Am wahrscheinlichsten erscheint die Chondrombildung bei der gegebenen Anlage unter ähnlichen Bedingungen, unter welchen gutartige Tumoren entstehen. Sie wachsen also unter der gleichen Voraussetzung, wie gutartige Tumoren überhaupt wachsen. Ebensowenig als die Entstehung eines Tumors im einzelnen Falle genauer spezifiziert werden kann, ebensowenig kann man das für das solitäre Gelenkchondrom. In der gebräuchlichen Bezeichnung „Gelenkchondromatose" kommt die ätiologische Verwandtschaft mit gutartigen Tumoren bereits zum Ausdruck. — Die häufig begleitende Arthrosis deformans sehen wir als eine Folge der Gelenkschädigung durch die Chondrome an.

Über die Heredität des Leidens finden wir im Schrifttum bis heute keine Anhaltspunkte. Wenn in den Krankengeschichten etwa steht: Der Großvater oder die Großmutter oder eines der Eltern hätten oft Gelenkschmerzen oder ein geschwollenes Gelenk gehabt, so darf uns dies kein Anhaltspunkt sein. Hierüber sind Röntgenbilder unbedingt erforderlich.

Was das Krankheitsbild dieses chronischen Leidens betrifft, so bietet dieses leider meist nichts pathognomonisches, weshalb zur sicheren Diagnose ein Röntgenbild unerläßlich ist. Das Gelenk kann äußerlich verändert sein oder nicht. Es kann schmerzhaft sein oder auch nicht. Meist ist eine völlige Beugung und Streckung unmöglich. Es können kleinere oder größere, verschiebliche oder fixierte Körperchen zu fühlen sein oder auch nicht, wenn sie zu tief liegen. Die Körperchen können aneinander reiben, was sich durch Knirschen verrät. Nicht selten kommt es zu Einklemmungserscheinungen, wie dies bei Gelenkmäusen überhaupt gesehen wird. Selten tritt ein Erguß im Gelenk auf. Ausnahmsweise können Parästhesien, ausstrahlende Neuralgien und Paresen in den peripheren Teilen auftreten.

Weitaus in der Mehrzahl ist das männliche Geschlecht befallen, und zwar nach dem Schrifttum im Alter von 20—40 Jahren. In unserer Sammlung finden wir ebenso viele nach 40 Jahren. Am häufigsten trifft man die Affektion am Knie- und Ellbogengelenk, viel seltener im Hüft-, Hand-, Schulter- und Sprunggelenk. Sehr selten ist die Wirbelsäule befallen. Hildebrandt sah 1933 einen Fall mit großer Ausbreitung. In der Regel ist das Leiden monoartikulär, daher die Bezeichnung: Solitäres Gelenkchondrom, doch findet man nicht selten diartikuläre Formen an symmetrischen Gelenken.

Der Verlauf ist äußerst chronisch. Die angegebene Dauer der Beschwerden wechselt sehr. Sie kann nur einige Monate, in anderen Fällen aber mehrere Jahre, selbst Jahrzehnte zurückgehen. Die wirkliche Dauer der Krankheit ist jedenfalls viel länger als die angegebenen Beschwerden, was besonders bei Unfällen wissenswert ist.

Der bisher beschriebenen, gutartigen Chondromatose stellt Kienböck eine maligne Chondromatose gegenüber. Die operierten Fälle aber, die er zum Beweise seiner Annahme anführt, weisen bei den histologischen Untersuchungen alle auf eine gutartige Geschwulstbildung hin. Die mikroskopischen Diagnosen lauten: „Chondrom", „Enchondrom", „hyalines Chondrom", in einem Fall wird der gutartige Charakter noch besonders hervorgehoben. Auch Metastasenbildungen fehlen. Es sind alles Fälle, bei denen das solitäre Gelenkchondrom zu größerer Ausbreitung kam. Dadurch wurden durch eine rein mechanisch verdrängende Tumorwucherung die anliegenden Knochen durch den kontinuierlichen Druck allmählich abgebaut und zerstört. Von einem infiltrierenden Wachstum im Sinne der Wucherung maligner Tumoren kann daher nicht gesprochen werden. Da also die typischen Kennzeichen einer malignen Geschwulst fehlen, vor allem die Metastasenbildung, so lehnen wir die Bezeichnung maligne Chondromatose ab. Man kann von maligner Entartung einer Chondromatose sprechen, doch primär eine maligne Chondromatose anzunehmen, ist zu wenig begründet. Sagt doch Kienböck selbst: „Die maligne Chondromatose und Chondrosarkomatose des Gelenks — diese beiden Formen können voneinander nicht streng getrennt werden."

Daß die Differentialdiagnose des solitären Gelenkchondroms oft so schwer ist und ohne Röntgenaufnahme überhaupt nicht gestellt werden kann, erklärt sich aus dem meist völlig uncharakteristischen Symptomenkomplex. Chronische, nichtentzündliche Gelenkkrankheiten können die genau gleichen Symptome haben. Nur in den klassischen fortgeschrittenen Fällen ist es möglich, rein klinisch eine richtige Diagnose zu stellen. In allen anderen Fällen ist das Röntgenbild das Ausschlaggebende. Doch selbst dies kann fehlgehen in jenen Fällen, wo die Chondrome noch nicht verkalkt oder verknöchert sind.

In der Differentialdiagnose handelt es sich hauptsächlich darum, eine Arthrosis deformans und eine Osteochondritis dissecans auszuschließen. Klinisch ist das meist unmöglich, wenn auch Alter und Anamnese einige Hinweise geben können. Die Schwierigkeit liegt meistens schon darin, daß das solitäre Gelenkchondrom oft mit einer Arthrosis deformans begleitet ist. Die typische, multiple Form des solitären Gelenkchondroms zeigt uns das Röntgenbild sofort mit sicherer Diagnose. Etwas schwieriger und gute Aufmerksamkeit verlangt die Beurteilung des Röntgenbildes, wenn es sich nur um einen oder zwei Chondromknoten handelt. Hier muß man besonders genau auf die Veränderungen an den Gelenkknochenenden achten, wie sie der Osteochondritis dissecans eigen sind. Bei der Osteochondritis dissecans vermißt man die verkalkten Knorpelherde der Gelenkkapsel, sie liegen ausschließlich intraartikulär oder sind bereit, ihr „Bett" zu verlassen. Im Zweifelsfalle wird dieses „Bett" allein die Diagnose zwischen solitärem Gelenkchondrom und Osteochondritis dissecans bestimmen. Dieses „Bett" kann unter anderem die Form eines länglichen feinen, oberflächlichen Knorpeldefekts haben oder es kann eine deutliche, sofort sichtbare Knochendelle darstellen.

Ob wir eine Arthrosis def. oder ein solitäres Gelenkchondrom vor uns haben oder auch beides zusammen, zeigt uns das Röntgenbild ziemlich deutlich. Bei der Arthrosis def.: die Randwülste, Deformierungen in den Gelenkenden, Schliffflächen mit Sklerosierung, Verschmälerung des Gelenkspaltes usw., während beim solitären Gelenkchondrom die charakteristischen verkalkten Knorpelknoten in der Gelenkkapsel oder in der Gelenkhöhle mit oder ohne sekundäre Arthrosis def. zu sehen sind.

Kartal glaubt, daß es nur eine enge Grenze zwischen solitärem Gelenkchondrom und Arthrosis def. gebe und möchte Grenzfälle als Übergangsformen ansehen. Wenn das aufgefaßt ist als ein Übergang einer Arthrosis def. in ein solitäres Gelenkchondrom und umgekehrt, so ist das sicher nicht richtig; denn wir haben es hier mit zwei völlig getrennten Krankheitsprozessen zu tun. Bei der Arthrosis def. haben wir regressive Vorgänge mit konsekutiven reaktiven Wucherungen an den Knochenteilen, während wir beim solitären Gelenkchondrom eine primäre Gewebsneubildung vor uns haben, eine gutartige Geschwulst. Daß diese dann sekundär eine Arthrosis def. auslösen kann, haben wir bereits erwähnt. Das darf man aber nicht als Übergang bezeichnen.

Differentialdiagnostisch sind weiter in Erwägung zu ziehen: die Bursitis und Periarthritis calcaria, die Gicht und Kalkgicht. Der Vollständigkeit wegen erwähnen wir noch die infektiösen

Gelenkerkrankungen, besonders Tuberkulose und Lues, ferner verschiedene Folgezustände nach Gelenkverletzungen: abgebrochene freie Gelenkkörper, Kallusmassen, Myositis ossificans, abgerissene verkalkte Menisken. Nicht so selten sind spinale Arthropathien bei Tabes und Syringomyelie, sowie alle möglichen geschwulstigen Erkrankungen des Skelettes und Bandapparates.

Wiederum ist es das Röntgenbild, das uns hierüber die beste Antwort gibt.

Den wechselnden Röntgenbefunden entsprechend und durch anatomische Untersuchungen beglaubigt, teilt Kienböck das solitäre Gelenkchondrom nach seinem Sitz ein, in ossäre und kapsuläre Gelenkchondromatose, je nachdem, ob es vom Skelett oder von der Gelenkkapsel ausgeht. Er gibt verschiedene Formen an:

1. In der Gelenkkapsel verborgene kleine Wucherungen.
2. In die Gelenkhöhle vorragende flache oder gestielte Tumoren.
3. Losgetrennte Massen, Freikörperchen-Gelenkmäuse.
4. Am Gelenkknochen, besonders Kapselansatzstelle, sitzende Massen.
5. Tiefer eingewucherte, intraossale Tumoren.

Je nach der Zahl, Größe und Beschaffenheit der Chondromknoten teilt er die Befunde in folgende Typen:

1. Multipler, kapsulärer Kleintumortyp, Gelenkmäusetyp.
2. Multipler, kleiner Skelett-Tumortyp.
3. Solitärer kalkarmer, kapsulärer Kleintumortyp.
4. Solitärer kalkarmer, ossärer Kleintumortyp.
5. Solitärer eburnierter, kapsulärer Kleintumortyp.
6. Solitärer eburnierter, ossärer Kleintumortyp.

Die gleiche Einteilung folgt dann für den Großtumortyp, so daß im ganzen 12 verschiedene Typen zu finden sind.

Diese Typisierung des solitären Gelenkchondroms lassen wir gelten, soweit es sich um die kapsulären Bildungen handelt, da wir aber zwischen solitärem Gelenkchondrom und der Arthrosis def. einen scharfen Unterschied machen, erkennen wir die sog. ossären Formen oder Skelett-Tumortypen der Kienböckschen Schule nicht an, sondern bezeichnen diese, wie es im bisherigen Schrifttum üblich war, mit Pommer als Randwülste, wie sie eben bei Arthrosis def. vorkommen. Diese Randwülste haben mit einer Tumorbildung nichts zu tun.

Nach den verschiedenen Entwicklungsgraden, wie wir sie klinisch und röntgenologisch beobachten können, teilt Kienböck das solitäre Gelenkchondrom ein:

1. Solitärer Knoten im Gelenk.
2. Multiple Knoten im Gelenk.
3. Ausguß der Gelenkhöhle mit Chondrommassen.
4. Kapseldehnung und Durchbruch der Chondrome in die Weichteile.
5. Knochenankylose und Knochenarrosion.
6. Maligne Entartung mit Drüsen und Fernmetastasen.

## II

Was zeigen uns die Fälle von solitärem Gelenkchondrom in der wissenschaftlichen Sammlung des Universitäts-Röntgeninstituts am Kantonsspital Zürich?

Wir haben die Fälle in untenstehender Tabelle chronologisch geordnet. Da mit der Möglichkeit zu rechnen war, daß in früheren Jahren die Fälle des solitären Gelenkchondroms nicht immer streng von anderen Gelenkaffektionen getrennt wurden, haben wir neben der Sammlung von Chondromatosefällen auch die Mappen der „Arthrosis def." der „Corpora libera", der „Osteochondritis dissecans" genauer untersucht, um dadurch einen möglichst wahrheitsgetreuen Überblick des

Übersichtstabelle des solitären Gelenkchondroms (Gelenkchondromatose) in der wissenschaftlichen Sammlung des Röntgeninstituts am Kantonspital Zürich

| Pat. Rö. Sign. | Alter und Geschlecht | Gelenk | Form des solitären Gelenkchondroms | Begleitende Gelenkveränderungen |
|---|---|---|---|---|
| *S. G. 10210/25 | 30 J. männl. | Rechter Ellbogen | Multiple Mischtumorform | Arthrotische Veränderungen; im Jahre 1916 ist nur ein Kapselknochen zu sehen und noch keine Chondrome |
| J. J. 6200/21 | 27 J. männl. | Rechter Ellbogen | Multiple Kleintumorform | Arthrotisch verändert |
| *W. Y. 1350/20 | 14 J. weibl. | Rechte Hüfte | Multiple Großtumorform | Keine arthrotische Veränderung |
| *M. M. 5409/21 | 23 J. männl. | Rechtes Knie | Solitärer Kleintumor | Keine arthrot. Veränderung. Operiert |
| B. E. 5958/21 | 20 J. männl. | Rechter Ellbogen | Multiple Kleintumorform | Keine arthrotische Veränderung |
| *M. A. 7089/22 | 20 J. männl. | Rechtes und linkes Knie | 2 Gelenkmäuse im rechten und 1 Chondromknoten im linken Knie | Keine arthrotische Veränderung operiert |
| U. F. 9701/22 | 47 J. männl. | Beide Hüften | Multiple Mischtumorform | Sehr starke arthrot. Veränderungen |
| K. H. 3255/23 | 32 J. männl. | Rechter Ellbogen | Solitäre Kleintumorform | Keine arthrotische Veränderung |
| R. G. 10042/22 | 37 J. männl. | Rechte Hüfte | Multiple Mischtumorform | Geringe arthrotische Veränderung |
| *W. L. 8160/24 | 34 J. weibl. | Linke Hüfte | Solitäre Form | Starke arthrotische Veränderung |
| H. A. 5135/24 | 25 J. männl. | Rechter und linker Ellbogen | Multiple Mischtumorform | Starke arthrot. Veränderung mit kongenitaler Anomalie am Radiusköpfchen |
| *D. L. 5970/24 | 52 J. männl. | Rechter Ellbogen | Solitäre Form | Schwere arthrotische Veränderungen |
| *W. H. 10688/25 | 25 J. männl. | Rechter Ellbogen | Multiple Kleintumorform | Arthrotisch verändert |
| *M. E. 10050/25 | 41 J. männl. | Rechter Ellbogen | Multiple Kleintumorform | Arthrotisch verändert |
| A. E. 4147/21 | 45 J. männl. | Rechte Hüfte | Multiple Kleintumorform | Keine arthrotische Veränderungen |
| *B. A. 7198/24 | 75 J. männl. | Linkes Knie | Solitäre Form | Arthrotisch verändert |
| *R. L. 14185/25 | 59 J. männl. | Rechtes Knie | Solitäre Kleintumorform | Keine arthrotischen Veränderungen |
| St. J. 15038/25 | 68 J. männl. | Rechtes und linkes Knie | Multiple Kleintumorform | Geringe arthrotische Veränderungen |
| G. E. 17680/26 | 49 J. weibl. | Rechtes und linkes Knie | Multiple Mischtumorform | Arthrotisch verändert, präsenile Osteoporose |
| *G. B. 18330/26 | 56 J. männl. | Rechter Ellbogen | Multiple Großtumorform | Arthrotische Veränderungen |
| K. F. 20720/26 | 23 J. weibl. | Rechter Ellbogen | Solitäre Form | Keine arthrotische Veränderung |
| B. J. 26866/27 | 55 J. männl. | Rechtes und linkes Knie | Großtumorform | Arthrotische Veränderungen |
| N. G. 25006/27 | 30 J. männl. | Rechter Ellbogen | Multiple Mischtumorform | Geringe arthrotische Veränderungen |
| *H.W. 32224/28 | 34 J. männl. | Rechter Ellbogen | Multiple Großtumorform | Arthrotische Veränderungen |
| N. J. 37890/29 | 38 J. männl. | Linke Hüfte | Multiple Großtumorform | Schwere arthrotische Veränderungen |
| St. A. 42264/30 | 27 J. weibl. | Rechter Ellbogen | Multiple Kleintumorform | Arthrotische Veränderungen |
| *Sch. H. 44843/30 | 43 J. männl. | Rechtes und linkes Knie | Multiple Kleintumorform | Arthrotische Veränderungen beider Gelenke |
| R. J. 45517/30 | 46 J. männl. | Rechte und linke Hüfte | Multiple Großtumorform | Arthrotische Veränderungen mit hypophysärer Wachstumsstörung |
| L. R. 14600/30 | 42 J. männl. | Linker Ellbogen | Multiple Kleintumorform | Arthrotische Veränderungen, Kapselknochen |
| H. A. 44416/30 | 29 J. männl. | Rechter Ellbogen | Multiple Kleintumorform | Geringe arthrotische Veränderungen |
| *M. F. 50866/31 | 20 J. männl. | Rechtes Knie | Multiple Kleintumorform | Arthrotische Veränderungen |
| *B. J. 51456/31 | 29 J. männl. | Linkes Knie | 2 nußgroße Chondrome | Geringe arthrotische Veränderungen |
| B. M. 54709/31 | 54 J. männl. | Linkes Knie | Solitäre Großtumorform | Arthrotische Veränderungen |
| L. A. 55656/31 | 51 J. männl. | Rechte und linke Hüfte | Multiple Mischtumorform | Geringe arthrotische Veränderungen |
| *W. E. 10139/33 | 54 J. männl. | Rechtes Knie | 2 bohnengroße Kapselchondrome | Keine arthrotischen Veränderungen |
| S. A. 66446/33 | 57 J. männl. | Linkes Knie | Multiple Kleintumorform | Arthrot. Veränderungen beider Knie |
| Sch. J. 73835/34 | 44 J. männl. | Rechter und linker Ellbogen | Multiple Kleintumorform | Arthrotische Veränderungen |
| St. M. 74091/34 | 51 J. männl. | Linker Ellbogen | Multiple Mischtumorform | Arthrotische Veränderungen, Kapselknochen |

Die mit * angegebenen Patienten gaben in der Anamnese auf das betr. Gelenk ein Trauma an.

Materials zu erhalten. Tatsächlich war die Mühe nicht umsonst, denn sowohl unter den Fällen von Arthrosis def. wie bei den Corpora libera fanden wir Fälle von solitärem Gelenkchondrom.

Die beobachteten Formen beschrieben wir nach der Kienböckschen Typisierung, die wir oben kurz angegeben haben. Der erste Fall geht zurück bis zum Jahre 1916, die letzten Fälle sind vom Jahre 1934.

Von den 38 auf der Tabelle verzeichneten Fällen stehen 18 Patienten im Alter von 20 bis 40 Jahren, 19 Patienten über 40 und 1 Patient unter 20 Jahren.

Diese Verteilung widerspricht scheinbar der allgemeinen Annahme, daß das solitäre Gelenkchondrom hauptsächlich im Alter von 20—40 Jahren vorkomme. Es ist aber sicher nur scheinbar und an dem bisher angenommenen bevorzugten Alter ist festzuhalten. Da das solitäre Gelenkchondrom ein sehr langsam vorwärtsschreitendes Leiden ist und trotz den meist multiplen Chondrombildungen oft nur geringe Beschwerden macht, ist anzunehmen, daß die Patienten Jahre und jahrzehntelang mit ihren relativ starken Gelenkkapselveränderungen ungehindert der täglichen Arbeit nachgehen können, bis dann endlich, besonders durch die auftretende stärkere Verkalkung der Chondrome und der oft dazu tretenden Arthrosis def. die Beschwerden auftreten. Aus diesem Grunde kommen die Patienten oft so spät zur klinischen und röntgenologischen Beobachtung.

Im Schrifttum findet man durchweg die Behauptung, daß das solitäre Gelenkchondrom ein sehr seltenes Leiden sei. Man darf sich aber wohl fragen, ob dem wirklich so sei.

Aus klinischen und röntgenologischen Beobachtungen dürfen wir diese Behauptung ruhig hinnehmen; denn im Vergleich mit der Arthrosis def. z. B. sind die Fälle des solitären Gelenkchondroms tatsächlich sehr selten. Ob aber die Anatomen und Pathologen, wenn sie bei allen sezierten und präparierten Leichen besonders Knie- und Ellbogengelenke auf Chondrombildungen in den Gelenkkapseln sorgfältig untersuchen würden, die Ansicht der Kliniker und Röntgenologen teilen könnten, ist eine andere Frage.

Eines können wir wohl sicher annehmen, daß kleinere vereinzelte Chondrome in der Gelenkkapsel die Funktion der Gelenke nicht zu stören brauchen und infolgedessen die Leute auch nicht ärztliche Hilfe aufsuchen. Ferner wissen wir auch, daß reine Chondrome röntgenologisch nicht darstellbar sind, sondern erst, wenn sekundär eine Verkalkung oder Verknöcherung eintritt.

Was in unserer Tabelle sehr auffallend ist und was sich auch mit dem Schrifttum deckt, ist das überwiegende Vorkommen der Affektion beim männlichen Geschlechte. Von den 38 Fällen sind bloß 5 weibliche Patienten. Man darf hier wohl denjenigen Autoren beistimmen, die gerade darin den Beweis zu erbringen suchen, daß ein mechanischer Einfluß auf die Ausbildung der verkalkten Gelenkkapselchondrome anzunehmen sei, denn daß wir bei der schwereren Mannesarbeit auch eine Mehrbelastung der Gelenke haben, ist klar.

Von den 38 Patienten hatten das solitäre Gelenkchondrom:

17 im Ellbogengelenk
13 im Kniegelenk
8 in der Hüfte.

Im Schrifttum findet man das Kniegelenk an erster Stelle und unmittelbar nachher das Ellbogengelenk.

Bei den 38 Patienten handelt es sich 29mal um ein monoartikuläres Leiden, 9mal waren die symmetrischen Gelenke befallen (diartikuläre Affektion). Auf eine diartikuläre fallen demnach ungefähr 3 monoartikuläre Erkrankungen. Es ist recht interessant zu sehen, wie beim diartikulären Vorkommen die Hüftgelenke an erster Stelle stehen. Von den 8 Hüftgelenksfällen sind 3 diartikulär = $37^1/_2\%$.

Dann folgen die Knie. Von den 13 Knieaffektionen sind 4 diartikulär = 30,8%, und schließlich sind von den 17 Ellbogenerkrankungen bloß 2 diartikulär = 11,8%. Fraglos scheinen hier mechanische Einflüsse mitbestimmend zu sein.

Weiterhin beachtenswert ist die kleine Statistik vom Gesichtspunkte aus, ob mehr das rechte oder das linke Gelenk vom Leiden befallen war.

Von den 15 Patienten mit monoartikulärem, solitärem Gelenkchondrom in der Gelenkkapsel des Ellbogens ist nur bei 2 Patienten der linke Ellbogen befallen. Man ist hier unwillkürlich geneigt, sich zu fragen, ob diese Patienten nicht vielleicht Linkshänder waren. Bei 13 Fällen war die Affektion ausschließlich rechts.

Bei den 9 Patienten mit monoartikulärem, solitärem Gelenkchondrom im Kniegelenk verteilt sich die Lokalisation wie folgt: 5 rechts, 4 links; bei den Hüften 3 rechts, 2 links.

Wir sehen also bei diesen letzteren zwei Gelenken keine ausgesprochene Neigung für rechts oder links, was sich auch aus der gleichmäßigeren statischen und dynamischen Beanspruchung dieser Gelenke erklären läßt, während wir beim Ellbogengelenk die ausgesprochene Bevorzugung des rechten Gelenkes haben. Also auch hier wieder ein überzeugender Hinweis für die Annahme einer mechanischen Beeinflussung der Chondrombildung in den Gelenkkapseln. Vielleicht dürfen wir diesen mechanischen Einfluß mehr auf die Verkalkung der bereits vorhandenen Chondrome beziehen, als auf eine auslösende Ursache zur Chondrombildung einer Gelenkkapsel mit „chondrogener Disposition". Wir können uns vorstellen, daß durch den ständigen mechanischen Reiz das ohnehin schon empfindliche Chondromgewebe geschädigt wird und sekundär verkalkt. Wenn wir dazu noch, wie bei jeder entzündlichen Reaktion, eine Zunahme der Säurejonen annehmen, so ist dadurch eine vermehrte Schädigung der Chondrome mit konsekutiver Verkalkung um so eher anzunehmen.

Weiter berücksichtigen wir bei der Durchsicht des Materials die begleitenden Gelenkveränderungen und fanden dabei, wie es obige Tabelle kurz wiedergibt, daß von den 38 Fällen 10 ganz geringe oder überhaupt keine arthrotischen Veränderungen zeigten. Die Mehrzahl weist also arthrotische Veränderungen auf, manche Fälle sogar sehr stark. 1 Fall zeigt einen ausgeheilten Perthes.

Diese zahlreichen arthrotischen Veränderungen sind darauf zurückzuführen, daß unsere beobachteten Patienten ziemlich alt sind. Die Hälfte steht schon über 40 Jahren. Wir haben es hier gleichzeitig mit einer früh eintretenden Aufbrauchkrankheit der Gelenke zu tun; denn daß Gelenke, die durch Kapselchondrome, besonders wenn diese zu freien Gelenkkörpern abgestoßen werden, die Gelenkflächen ungünstig beeinflussen und es daher früher zu arthrotischen Veränderungen kommt als bei völlig normalen Gelenken, ist leicht begreiflich.

Von den 38 angeführten Fällen fanden wir 9 Fälle in der Mappe der „Corpora libera". Es ist dies ein Hinweis, daß man früher ein Corpus liberum traumatischer Genese oder auf der Basis einer Osteochondritis dissecans entstehend, nicht genügend vom solitären Gelenkchondrom auseinander hielt. Man hat auch tatsächlich Schwierigkeiten, wenn beim solitären Gelenkchondrom nur ein Knorpelknoten verkalkt ist, besonders am Ellbogen- und Kniegelenk, dieser von der Osteochondritis dissecans differentialdiagnostisch zu unterscheiden.

Zur Differentialdiagnose schauten wir uns daher besonders sorgfältig die Gelenkflächen an. Diese müssen vollständig intakt sein und dürfen keine Unebenheiten oder Unterbrechungen in den Randlinien der Gelenkflächen zeigen. Nur bei freien Gelenkkörpern traumatischen Ursprungs oder auf Grund einer Osteochondritis dissecans sehen wir in der Unterbrechung der Gelenkflächenlinien das „Bett", aus dem der freie Gelenkkörper herausgebrochen oder abgestoßen wurde. Beim solitären Gelenkchondrom sind die Gelenkflächen stets intakt, da ja die verkalkten Knoten nicht ossären, sondern kapsulären Ursprungs sind.

Es hat diese Unterscheidung nicht nur wissenschaftlichen, sondern auch praktischen Wert; denn beim solitären Gelenkchondrom können noch mehrere freie oder gestielte Gelenkkörper vorhanden sein, aber nur einer verkalkt oder verknöchert und damit röntgenologisch sichtbar geworden. Bei der Osteochondritis dissecans und rein traumatischen Gelenkkörpern sind immer nur soviel Gelenkmäuse vorhanden, als röntgenologisch dargestellt werden.

Zu einer exakten und sicheren Diagnose ist eine a.-p. und eine seitliche Aufnahme unerläßlich.

3 Patienten mit solitärem Gelenkchondrom weisen Kapselknochen auf. Die Entstehungsweise dieser Kapselknochen können wir uns auf zwei Arten erklären. Entweder geht die Knochenbildung

in der Gelenkkapsel vor sich, wie bei der enchondralen Ossifikation knorpelig präformierter Knochen, indem nach vorheriger Verkalkung der Chondrome eine Ossifikation eintritt; oder auf dem Wege der indirekten Metaplasie, wie wir dies z. B. bei der Myositis ossificans sehen, indem durch entzündliche oder traumatische Reize das Kapselbindegewebe geschädigt wird und konsekutiv die neusprossenden jungen Bindegewebszellen sich umdifferenzieren und als Osteoblasten wirken. Es ist der gleiche Vorgang, den wir an den Arterien mit schwerer Atherosklerose oder Mediaverkalkung sehen, wo sich metaplastischer Knochen an vorher abgelagerten Kalkmassen anlagert.

Ein Patient mit Kapselknochen in der Ellbogengelenkkapsel erlitt im Jahre 1915 eine Fraktur in diesem Gelenk, die in Kontrakturstellung des Gelenkes ausheilte. Im Jahre 1916 sah man einen solitären Kapselknochen und weiter nichts. 9 Jahre später kommt der Patient in die Poliklinik und klagt über Schmerzen im rechten Ellbogen, die bis zum Handgelenk ausstrahlen. Das Röntgenbild ergibt ein ausgedehntes, multipel kleintumorförmiges Gelenkchondrom. Der Kapselknochen hat sich in dieser Zeit kaum verändert.

Beim zweiten Fall, einem 42jährigen Manne, sind die Kapselknochen an der Streckseite des linken Ellbogens.

Der dritte Fall von Kapselosteom zeigt eine 51jährige Frau in der Beugeseite des linken Ellbogens.

Zur Demonstration eines solitären Gelenkchondroms mit gut sichtbarer Kapselknochenbildung geben wir in den Abb. 1 und 2 die Röntgenbildkopien des zweiten Falles des 42jährigen Mannes. (Siehe Abb. 1 und 2.)

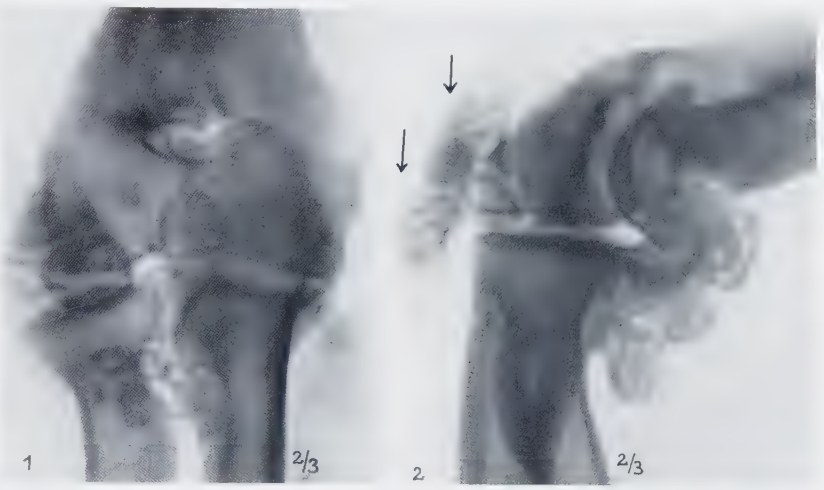


Abb. 1 und 2. A.-p. und seitliche Aufnahme des linken Ellbogens eines 42jährigen Mannes. Solitäres Gelenkchondrom mit multipler Kleintumorform. In der Beugeseite multiple erbsen- bis bohnengroße verkalkte Chondromknoten mit den typischen wolkigen Schattenbildungen. Auf der Streckseite (siehe Pfeil) 2 gut sichtbare Kapselosteome. Die feinen Linien der Knochenstruktur sind deutlich zu erkennen. An den knöchernen Gelenkteilen sind Zeichen einer beginnenden Arthrosis def. sichtbar.

16 Patienten in unserer Statistik, also nicht ganz die Hälfte, geben auf das chondromatös veränderte Gelenk ein vorausgegangenes Trauma an.

Diese angegebenen Traumata liegen bei einigen Patienten nur kurze Zeit, bei andern Jahre und Jahrzehnte zurück. Diese angeschuldigten Unfälle sind immer mit dem nötigen Vorbehalt hinzunehmen. Wer hat sich nicht im Laufe der Jahre einmal etwas stärker ein Knie oder Ellbogen angeschlagen und nie sehen wir daraus sich etwas Nachteiliges entwickeln. Warum sollte nun nach Monaten, Jahren, selbst nach Jahrzehnten ausgerechnet jenes schon halbvergessene Trauma schuld an dem aufgetretenen solitären Gelenkchondrom sein? Wie oft lassen sich Leute, sei es aus Not oder aus Begehrlichkeit zu Unwahrheiten verleiten, um aus den Unfallkassen eine Unterstützung zu erhalten.

So vorsichtig man bei diesen Angaben sein muß, so darf man trotzdem nicht rücksichtslos einen ursächlichen Zusammenhang zwischen Trauma und den in Erscheinung getretenen Symptomen eines solitären Gelenkchondroms verneinen. Das verbietet uns schon unsere Unsicherheit in der Erkenntnis dieser Zusammenhänge.

Es ist im Interesse der Kranken den Versicherungen gegenüber außerordentlich wichtig, ob wir diese Chondrombildungen überhaupt nicht von einem Trauma abhängig machen oder ob wir ihm

doch ein gewisses auslösendes Moment zusprechen wollen. Wir haben bereits früher erwähnt, daß wir dem Trauma eine auslösende und exazerbierende Rolle nicht absprechen können, besonders, wenn zwischen Trauma und auftretendem Leiden ein passender Zeitraum liegt und vielleicht noch Brückensymptome nachgewiesen werden können.

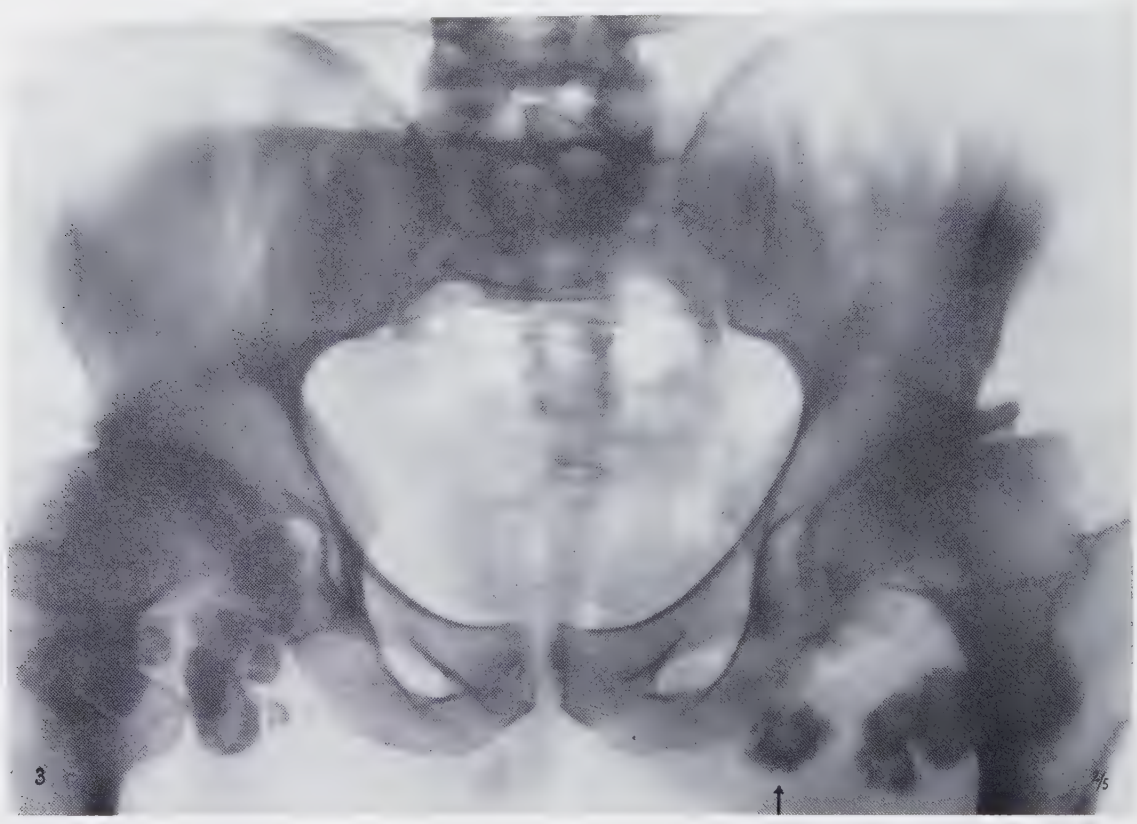

Abb. 3. Beckenübersichtsaufnahme aus dem Jahre 1922. Diartikuläres solitäres Gelenkchondrom beider Hüftgelenke. Die rechte Hüfte zeigt eine multiple Mischtumorform von erbsen- bis walnußgroßen verkalkten Chondromknoten. Die linke Hüfte zeigt eine multiple Großtumorform. Jeder einzelne Knoten hat Walnußgröße. Speziell interessiert uns der mit einem Pfeil bezeichnete medialste Knoten der linken Hüfte. An ihm können wir am besten die Veränderungen im Verlaufe von 11 Jahren studieren, da er seiner Lagerung stets treu geblieben und auf jedem Bilde die gleichen Beziehungen zur Umgebung innehielt. In Abb. 5a, b, c und d, wo wir diesen einzelnen Chondromknoten in Originalgröße kopiert haben, sehen wir die Veränderungen besonders deutlich.

Wir können uns gut vorstellen, daß ein Patient ein Kapselchondrom haben kann, das noch in der Kapsel festsitzt und völlig symptomlos ist, nun aber durch ein Trauma von der Kapsel losgetrennt, als freier Gelenkkörper das Gelenk in seiner Funktion hemmen kann; oder es können sich infolge einer traumatischen Gelenkblutung zwei oder drei kleine, bisher harmlose Chondrome miteinander verkleben, so daß das neuentstandene größere Chondrom sehr nachteilig und schmerzhaft auf das Gelenk wirken kann. Es ist also stets von Fall zu Fall eine gewissenhafte Entscheidung zu treffen.

Wenn wir uns fragen wollen, wie sich ein verkalkter Chondromknoten im Laufe der Jahre verändere, so können wir als Antwort auf diese Frage aus unserer Sammlung einen Fall besonders heranziehen und illustrieren, da wir von ihm eine Bilderreihe aus 6 verschiedenen Jahren im Zeitraume von 1922 bis 1933 besitzen. Es handelt sich um ein multiples, mischtumorförmiges, solitäres Gelenkchondrom beider Hüften. Der Fall ist aus der chirurgischen Universitätsklinik Zürich (Prof.

Clairmont) schon veröffentlicht worden von Kartal in Surg. Gyn. Obst. 1930, Bd. 51. und von Kienböck in: Röntgendiagnostik der Knochen- und Gelenkkrankheiten 1934, Heft 3.

U. F., geb. 1875, Fahrknecht aus H. Seit 1902 ist er wegen seinem Hüftgelenkleiden schon auf verschiedenen Kliniken gelegen. 1916 war er unter der Diagnose Coxarthritis deformans und Bursitis subiliacalis auf der Zürcher Universitätsklinik, wo er zum erstenmal operativ behandelt wurde. Der Gang war damals watschelnd. Die unteren Extremitäten in leichter Außenrotation. In beiden Leisten bestanden halbkugelige Vorwölbungen. Diese Vorwölbungen wiesen Fluktuation auf. Ferner waren haselnuß- bis bohnengroße harte Gebilde zu tasten. Bei aktiven Bewegungen Funktionsstörungen in beiden Hüften und Schmerzhaftigkeit. (Leider ist die Röntgenaufnahme aus dieser Zeit verlorengegangen.) Durch Längsschnitte unterhalb beider Leisten wurden eine Menge haselnuß- bis walnußgroßer harter Körper entfernt. Eine Besserung durch diesen Eingriff wurde nicht erzielt.

1921 wegen Querfraktur der Tibia und Fibula wieder in der Klinik. Nach der Heilung Verkürzung des linken Beines um 1,5 cm. 1922 wieder ein Unfall. Kompressionsfraktur des 5. Lendenwirbels. Röntgenaufnahme 6. 11. 1922. Beckenübersichtsaufnahme zeigt doppelseitige hochgradige Coxae varae mit starker Arthritis deformans. Gleichzeitig finden sich in beiden Gelenken multiple, kugelige Kalkherde. Es könnte sich um verkalkte Drüsen oder auch um Gelenkkapselchondrome handeln. Diagnose: Chondromatose.

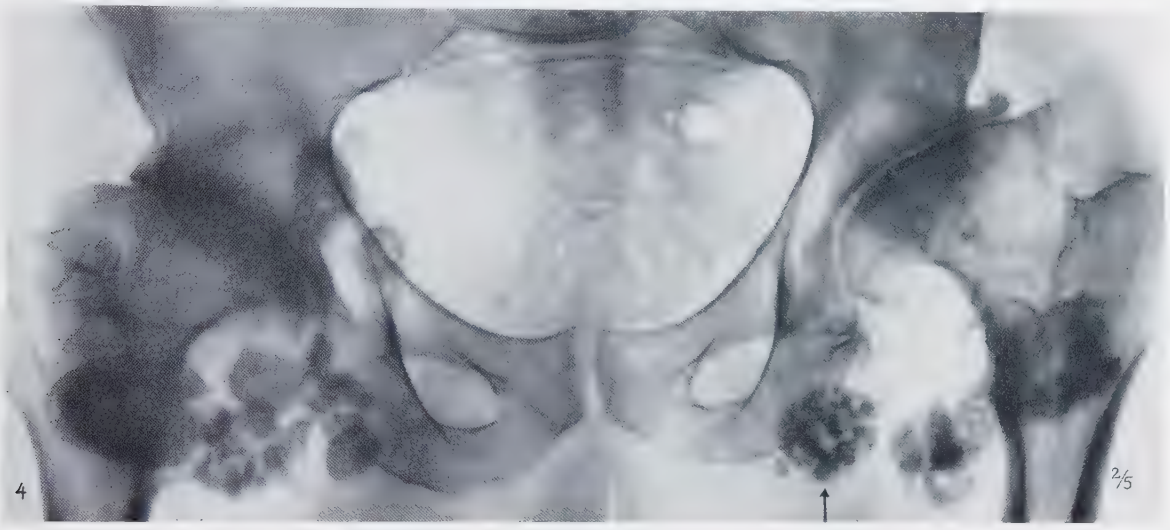


Abb. 4. Beckenübersichtsaufnahme aus dem Jahre 1933. Sie dient zur Gegenüberstellung der Übersichtsaufnahme vom Jahre 1922. Im großen und ganzen muß gesagt werden, daß sich die „neoplastische Arthrose" in den 11 Jahren wenig fortentwickelt hat. In der linken Hüfte ist der Unterschied kaum nennenswert, während in der rechten Hüfte die Knoten etwas zahlreicher geworden sind und ihre Lager teilweise gewechselt haben.

1925 wegen Gastritis acuta wieder in der Zürcher Klinik. Als Nebenbefund fand man auch hier den watschelnden Gang. Stark ausladende Trochanteren. Das rechte Bein konnte bis zu einem Winkel von 60° gehoben werden. Abduktion bis 25°. Rotation 5°. Das linke Bein konnte bis 50° gehoben werden. Abduktion 15°, Rotation 0. Die Beckenübersichtsaufnahme am 22. 4. 1925 zeigt: Arthritis deformans beider Koxae, gekennzeichnet durch hochgradige Deformierung der Femurköpfe. Zystische Aufhellungen. Verschmälerung des Gelenkspaltes und Schliffflächen am Pfannendach. Daneben finden sich hasel- bis walnußgroße, zum Teil geschichtete rundliche Schatten an der Kaudalseite der Koxae (Chondromatose).

1926 kommt Patient, weil er sich überhoben hatte und Schmerzen in der linken Glutealgegend auftraten, wieder in unsere Klinik. Beckenübersichtsaufnahme am 24. 2. 1926: Schwere Coxitis deformans beidseits, gekennzeichnet durch Walzenform der Schenkelköpfe, Randwülste an den Gelenkrändern und Schliffflächen an der kranialen Fläche der Gelenkköpfe. Außerdem besteht eine Chondromatose beider Hüften, gekennzeichnet durch hasel- bis walnußgroße verkalkte Chondromknoten in der Gelenkkapsel.

Die Röntgenbefunde vom 14. 5. 1927, 19. 10. 1927 und 29. 4. 1930 sowie 3. 7. 1933 sind fast ähnlich geblieben.

Im Frühjahr 1929 tritt Patient zur Begutachtung wiederum in unsere Klinik. Mit 2 Stöcken bewegt er sich mühsam und mit eigentümlich watschelndem Gang. Er verzieht das Gesicht vor Schmerzen. Beim Gehen schiebt er abwechselnd die eine, dann die andere Beckenhälfte vor. Der Mann steht nach rechts geneigt und zittert an den Beinen. Das linke Bein zeigt die alte Verkürzung und ist stark nach außen rotierend. Vorwölbung unterhalb beider Leistengegenden. Alte Längsnarbe in beiden Leisten. Linkes Knie in Valgusstellung. Auffallende Abflachung

und Verbreiterung des Beckens von hinten gesehen. Starke Ausladung und plumpe Konfiguration der Trochanterengegend. Lenden und untere Brustwirbelsäule stark nach links skoliotisch. Obere Brustwirbelsäule kompensatorisch nach rechts skoliotisch. Hüftgelenkfunktionen: Flexion rechts-links 90°. Extension normal. Abduktion insgesamt 25°. Adduktion rechts 25°, links 0. Innenrotation rechts-links 30°. Außenrotation rechts 5°, links bis 10°.

Zur bessern Illustration geben wir vorerst eine Übersichtsaufnahme der Hüfte. Um eine deutlichere Gegenüberstellung zu ermöglichen, wählten wir einen kleinen Abschnitt des Übersichtsbildes, der uns die Gewähr bot, daß es sich immer um den gleichen verkalkten Chondromknoten handeln müsse, da er seiner Lagerung stets treu geblieben und auf jedem Bilde die gleichen Beziehungen zur Umgebung innehielt. Es ist daher anzunehmen, daß dieser verkalkte Chondromknoten entweder mit der Synovialis fest fixiert ist oder daß er in einer sehr engen herniösen Ausstülpung der Gelenkkapsel liegt, die den Knoten in seinem größern Umfange innig umfaßt, um so einer Verlagerung selbst bei brüsker und extremer Gelenkbewegung zu entgehen. (Siehe Abb. 3, 4, 5a, b, c, d und begleitende Bemerkungen.)

Aus diesem einen Beispiel erkennen wir im Laufe eines Jahrzehntes den äußerst chronischen Verlauf des solitären Gelenkchondroms. Es ist dies Beispiel nur eine Bestätigung dessen, was in der Literatur allgemein angenommen wird. Die einzelnen verkalkten Chondrome zeigen keine wesentlichen Veränderungen an Größe und Zahl. Daß es aber neben der häufigsten Form: dem multiplen, kleintumorförmigen Gelenkchondrom ohne gröbere anatomische Gelenkveränderungen zu ausgedehnten Wucherungen mit starker Kapselspannung, Durchbruch in die Weichteile (ohne maligne Entartung) und durch ständigen Druck zur Atrophie der Skeletteile kommen kann, sei hier nebenbei nochmals erwähnt. Wir stimmen Kartal bei, der sagt, daß die Chondromatose sehr langsam wachse und nie tödlich sei und daß eine Chondromatose vorhanden sein könne, ohne Symptome zu zeigen.

Wenn wir die Frage stellen, wie die Chondrome, die vom Muttergewebe, der Synovialis, getrennt als freie Gelenkkörper wachsen können, so wird diese Frage noch heute von vielen Autoritäten mit der von Virchow vertretenen Auffassung beantwortet.

Virchow meinte, daß die abgetrennten Knorpel eine „vita minima" besitzen und daß sie aus der Synovia gewisse Säfte entnehmen, nicht nur, um sich zu nähren, sondern möglicherweise auch, um zu wachsen. In der Tat fand er die Stiele, an welchen Chondrome saßen, oft gefäßlos und doch wuchsen die Körper.

Marsh verneint eine Zunahme, während Kappis nach der Loslösung der Chondromknoten von der Gelenkkapsel noch eine Proliferation annimmt. Strangeways behauptet, gewisse Anzeichen von knorpeliger Proliferation in freien Gelenkkörpern mikroskopisch erkannt zu haben. Man fand große freie Körper mit gut erhaltenen Knorpeln (was eher auf Weiterwachstum hinweist), daneben aber auch kleine und noch an Stielen hängende Körper, die auf der Oberfläche ausgeprägte regressive Gewebsveränderungen zeigten. Bibergeil sah sogar, daß Körper, die er vorher röntgenologisch sicher festgestellt hatte, nach Wochen nicht mehr nachzuweisen waren, also Spontanheilung.

Wenn wir hier von Wachstum reden, müssen wir dieses streng von jenem Scheinwachstum unterscheiden, wie es schon Virchow tat. Er sah nämlich öfters auch mehrere Körper, die wie durch eine Sutur miteinander vereinigt waren und große Konglomerate bildeten, ähnlich einer Nagelfluh, was er als Sekundärverklebung bezeichnet, die durch fibrinöse Niederschläge oder Gerinnung zustande gekommen war. Bestärkt wurde er in seiner Annahme dadurch, daß er öfters braune und gelbe Pigmente als Zeichen einer hämorrhagischen Komplikation sah. Die freien Körper können sich also durch Umlagerung von Exsudaten und Blutgerinnsel leicht vergrößern. Durch die erwähnte Konglomeratbildung entsteht dann an Stelle mehrerer kleiner Körper plötzlich ein großer und erweckt so den Eindruck, als ob dieser schnell gewachsen sei.

Von den 38 Patienten unserer Statistik wurden 2 operiert, und zwar an der chirurgischen Klinik Zürich (Prof. Dr. P. Clairmont). Da diese operierten Fälle schon wegen ihrer Seltenheit als auch aus klinisch-diagnostischen Gründen sehr wertvoll sind, führe ich hier die Krankengeschichten dieser 2 Fälle mit den Operationsbefunden an.

**Fall 1.** M. M., 23jähr. Schlosser aus U. (Chir. Univ.-Klinik Zürich, 1921, Arch. Nr. 1266), stammt aus gesunder Familie, machte mit 8 Jahren Diphtherie durch, will sonst nie ernstlich krank gewesen sein. 1918 beim Fußballspielen bekam er einen Fußtritt gegen die Außenseite des rechten Kniegelenkes. Es soll damals starke Schwellung aufgetreten sein und Unfähigkeit zum Gehen. 8 Tage blieb er im Bett unter ärztlicher Behandlung. Nach weiteren 8 Tagen geht er wieder der Arbeit nach und ist beschwerdefrei.

Im Februar 1921, wie Patient in ein Schiff hineinsprang, fühlte er plötzlich einen Schmerz an der Außenseite des rechten Kniegelenkes. Letzteres schwoll an. Nach 2 Stunden verschwanden die Schmerzen wieder und Patient war beschwerdefrei. Die Schwellung war am nächsten Tage wieder verschwunden. Diese gleichen Erscheinungen wiederholten sich in der Folgezeit etwa 7—8mal. Schon nach dem erstenmal will der Patient an der Außenseite, etwas oberhalb der Patella, einen bohnengroßen harten Körper gefühlt haben, welchen er unter leichtem Druck nach der Innenseite verschieben konnte. Dieser Körper vergrößerte sich allmählich und es gelang dem Patient, ihn schließlich rings um die Patella herumzuführen. — Liegt der Körper auf der Innenseite, so ist die Beweglichkeit im Kniegelenk eingeschränkt. Liegt er auf der Außenseite, so besteht volle Exkursionsfähigkeit. Am 31. Juli 1921, wie Patient über eine Wiese ging, geriet er mit dem rechten Absatz in ein Loch und fühlte

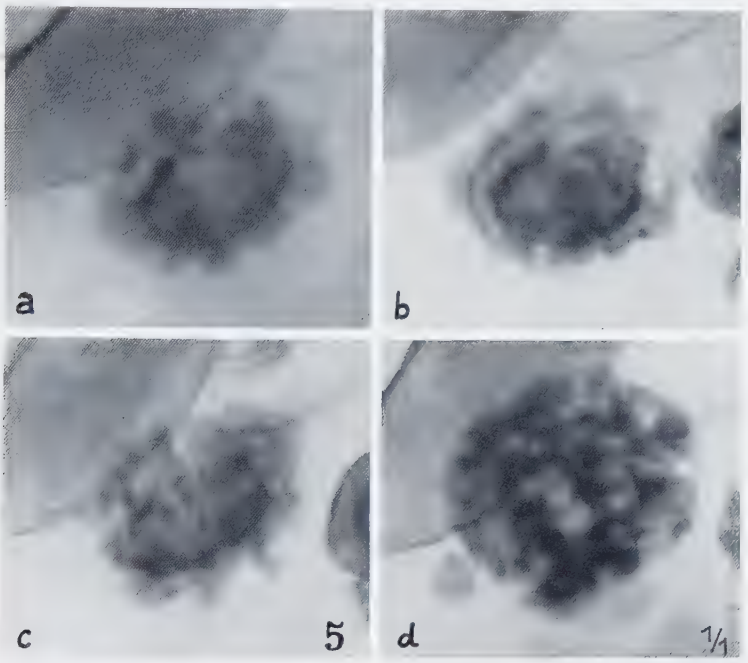


Abb. 5a ist der Ausschnitt aus der Übersichtsaufnahme vom Jahre 1922. Der walnußgroße Knoten hat in seiner größten Länge 32 mm, in der größten Breite 24 mm. Er zeigt zentral einen dichteren, wolkig verschatteten Teil, während die etwas unregelmäßig 2—5 mm breite Randpartie ringsum weniger dicht verschattet ist und den zentralen Teil wie eine Schale umgibt.

Abb. 5b stammt aus dem Jahre 1925. Verglichen mit Abb. 5a zeigt sie keine wesentlichen Veränderungen. Der zentrale Teil zeigt die gleiche Intensität der Verschattung. Die Schale hingegen ist etwas aufgelockerter, die Größe ist fast genau gleichgeblieben. Der obere Rand des Chondromschattens fällt nicht mehr mit dem Schatten des Sitzbeinastes zusammen. Offenbar ist hier der Knoten leicht nach unten disloziert.

Abb. 5c (aus dem Jahre 1927). Auch hier kein wesentlicher Größenunterschied gegenüber den früheren Bildern. Der ganze Knoten ist im umgekehrten Uhrzeigersinn leicht rotiert und kranialwärts verschoben. Der zentrale, dichtere Kern und die Schalenbildung sind noch deutlich zu erkennen, nur ist die Schale etwas breiter geworden und der zentrale Teil zeigt vielleicht etwas weniger dichte Verschattung. Dies kann aber phototechnisch bedingt sein.

Abb. 5d (aus dem Jahre 1933). $5^3/_4$ Jahre nach der letzten Aufnahme nachkontrolliert, zeigt dieses Bild die deutlichste Veränderung. Der Knoten ist rundlicher geworden und mißt jetzt 35/29 mm gegenüber von 32/24 mm im Jahre 1927. Die Abgrenzung des dichteren Kerns von der lichteren Schalenbildung, wie dies die früheren Bilder zeigen, ist hier verschwunden. Im ganzen Knoten wechseln hellere und dunklere wolkige Schattenfiguren fast gleichmäßig ab. Dazu ist auf der medialen Seite des Knotens ein erbsengroßer, mäßig verkalkter Knoten sichtbar geworden.

sogleich einen stechenden Schmerz in der Innenseite des Kniegelenks. Er konnte keine Bewegung mehr ausführen. Der Unterschenkel verharrte in leichter Semiflexionsstellung. Patient setzte sich und nach einer Stunde waren die Schmerzen allmählich verschwunden. Die Gelenkmaus erschien wieder an der Außenseite des Knies und damit war auch die Funktionseinschränkung wieder behoben.

Am 2. 8. 1921 suchte Patient die chirurgische Poliklinik auf, wo seine Aufnahme angeordnet wurde.

Der Allgemeinstatus zeigte nichts von Belang. Alle anderen Gelenke klinisch o. B. Lokalstatus: Das rechte Knie weist in seiner äußeren Kontur gegenüber dem linken kein abnormes Verhältnis auf. Über der Patella in der Mitte gegen den linken Rand zu eine kleine runde, flächenförmige, nicht adhärente Narbe. Umfang des Kniegelenks rechts-links 34 cm. Keine Ober- und Unterschenkelatrophie. Streckung aktiv und passiv vollständig. Passive Hyperextension nicht schmerzhaft. Flexionsmöglichkeit gleich links. Auffallend ist, daß bei maximaler Flexion die Patella rechts im Gegensatz zu links nach außen abweicht. Druckempfindlichkeit besteht nirgends. Etwas über der Patella an der Außenseite fühlt man einen etwa pfirsichkerngroßen rundlichen, beweglichen Körper,

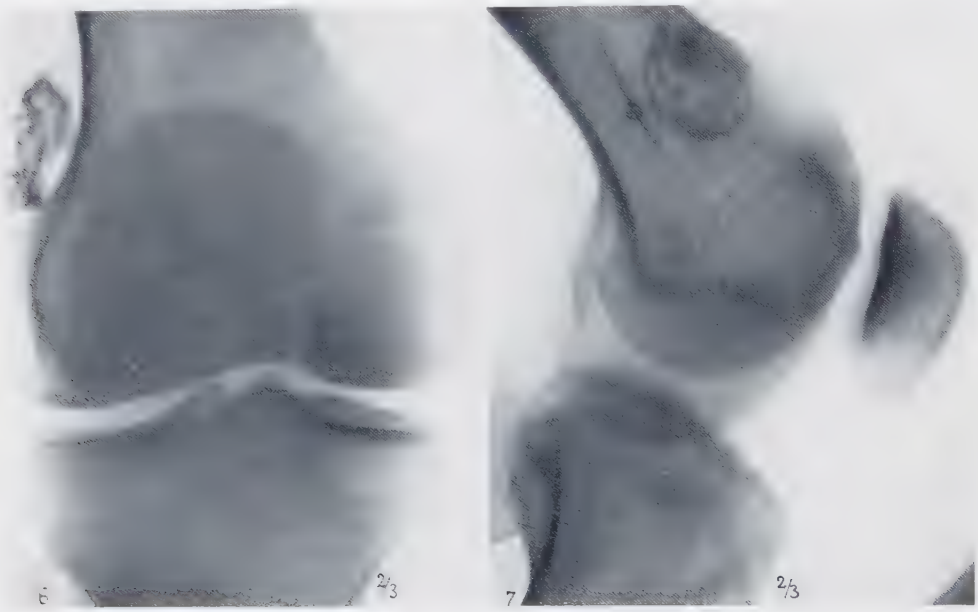


Abb. 6 und 7. Solitäre Form des solitären Gelenkchondroms. In der a.-p.-Aufnahme des Originalröntgenbildes hat der verkalkte Chondromknoten eine Länge von 30 mm und im größten Breitendurchmesser 12 mm. Unregelmäßige, bald dichtere, bald hellere, wolkige Schattenpartien zeigen die mehr oder weniger ausgebildete Verkalkung des Chondromknotens an. In der seitlichen Aufnahme zeigt das Originalröntgenbild einen rundlichen, walnußgroßen, verkalkten Knoten und knapp daneben einen erbsengroßen homogenen, dichten Knoten. — Gerade diese solitären Formen von freien Gelenkkörpern verlangen bei der Differentialdiagnose besondere Sorgfalt, denn hier handelt es sich, wie in dieser Arbeit schon früher erwähnt, darum, das solitäre Gelenkchondrom von den Gelenkmäusen traumatischer Knochenabsprengung oder auf dem Boden einer Osteochondritis dissecans entstanden, zu unterscheiden. — Die knöchernen Gelenkteile zeigen hier keine arthrotischen Veränderungen. Die Grenzlinien der Knochenenden sind überall scharf und kontinuierlich.

welcher sich durch leichten Druck nach auswärts um die Patella herum, dann auf die Innenseite drücken läßt. Von hier läßt er sich unten herum in die alte Lage zurückbringen. Bei dieser Manipulation werden keinerlei Schmerzen geäußert. — Linkes Kniegelenk o. B.

Diagnose: Gelenkmaus des rechten Kniegelenks.

Der röntgenologische Befund dieses Falles lautet: Es handelt sich um einen ziemlich großen, freien Gelenkkörper (Gelenkmaus) im rechten Kniegelenk, und zwar im oberen lateralen Rezessus der Gelenkhöhle.

Diagnose: Freier Gelenkkörper (siehe Abb. 6 und 7).

Therapie: Operation am 5. 8. 1921 in Lokalanästhesie.

Lateral vom Lig. patellae über dem äußeren Gelenkspalt wird ein etwa 6 cm langer bogenförmiger Schnitt gesetzt, nachdem die Gelenkmaus vorher an diese Stelle plaziert wurde. Der Bandapparat wird quer durchtrennt, das Gelenk eröffnet und die Gelenkmaus herausgezogen. Es entleert sich etwas glasiger Schleim. An der vorliegenden Knorpelfläche des Condylus lat. femoris sah man eine kleine Knorpelarrosion. Die Gelenkkapsel wird

durch Katgut-Knopfnähte geschlossen, darüber Naht des Bandapparates und des Subkutangewebes. Hautnaht. Leichter Kompressionsverband. Lagerung auf Volkmannschiene. Präparat: 3 cm lang, 2 cm breit, 1 cm dick. Ovalärer harter Körper. Bodenfläche glatt, andere Fläche facettiert. Überall mit Knorpel überzogen.

Postoperativer Verlauf gut. Am 12. 8. 1921 werden die Nähte entfernt. Am 15. 8. sind schon maximale aktive und passive Bewegungen möglich. Gang ohne Beschwerden. Patient verläßt am 15. 8. 1921 die Klinik.

**Fall 2.** M. A., 20jähr. Student aus Z. (Chir. Univ.-Klinik Zürich, 1922, Arch. Nr. 417). Aus der Familienanamnese ergibt sich, daß eine Schwester schon wegen derselben Krankheit operiert wurde. Diese hätte ihre Beschwerden plötzlich nach dem Turnen bekommen. — Patient ist immer gesund gewesen, weiß nicht genau, wann das jetzige Leiden begann. Im März 1921 rutschte er mit einer Leiter aus und fiel mit dem Knie auf einen Zementboden. Erguß und Schmerzen. Er hatte aber schon früher hier und da Schmerzen im linken Knie ohne Bewegungseinschränkungen. Seit Sommer 1921 fühlte er keine wesentlichen Beschwerden mehr. Im Dezember gleichen Jahres, nach einem Sprung von einem Stuhl, wieder Hydrops. Am 4. 2. 1922 wurden 2 Röntgenbilder gemacht. Man fand rechts 2, links 1 freien Gelenkkörper. — Der Patient gibt an, daß die Schmerzen meist plötzlich auftreten, wie ein Stich durchs Knie. Gewöhnlich konnte er noch 100 m weiterlaufen. Die Schmerzen wurden dann immer stärker. Oft hatte er das Gefühl von Spannung in der Kniekehle beim Strecken des Beines. Schon vor 3 Jahren hatte er bemerkt, daß vorn außen am linken Knie etwas vorstand, das er hineindrücken konnte und hier und da von selbst verschwand. Da die Schmerzen immer wieder auftraten, besonders beim Skifahren, entschloß er sich zur Operation.

Im Allgemeinstatus fällt die veränderte Brustwirbelsäule auf: sie ist rechts skoliotisch, ungefähr vom 3. bis 10. Brustwirbel steif. Rechts Rippenbuckel, links Eindellung.

Lokalstatus: Linkes Knie äußerlich nichts Abnormes zu sehen. Nirgends Druckempfindlichkeit. Leichtverdickte Tuberositas tibiae. Umfang des Knies links-rechts $35^1/_2$ cm. Waden links-rechts gleich. Ein Erguß ist nicht festzustellen. Die Beweglichkeit ist vollkommen frei, ohne Schmerzen.

Diagnose: Corpora libera des linken Knies (röntgenologisch auch im rechten Knie).

Röntgenbefund: Die a.-p.-Aufnahme des rechten Knies zeigt außerhalb des Patellarschattens oberhalb des Condylus femoris einen zirkumskripten Schatten innerhalb der Weichteile. Im Gelenkspalt rechts finden sich 2 zirkumskripte, isolierte Gelenkschatten. Der eine fällt zwischen die Eminentia intercondyloidea, der andere zwischen die Femurkondylen. — Die seitliche Aufnahme des rechten Knies zeigt diese Kalkschatten nicht, da sie durch die Femurkondylenschatten verdeckt sind.

Die seitliche Aufnahme des linken Knies zeigt ebenfalls ganz kleine Kalkschatten, die zwischen beiden Kondylen liegen.

Röntgendiagnose: 2 Corpora aliena (Gelenkmäuse) im rechten Kniegelenk. Eine ganz kleine Gelenkmaus im linken Kniegelenk.

Therapie: Operation am 7. 3. 1922 in Lumbalanästhesie.

Es wird auf der Innenseite des linken Knies ein S-förmiger Schnitt gelegt. Es wird der Vastus medialis in seinem Ansatz abgelöst, dann durch Trennung der Gelenkkapsel und Eröffnung des Gelenkes in einer Länge von etwa 8 cm. Durch Beugen des Knies und Seitwärtsziehen der Patella liegt das Gelenk frei offen da. Sofort läßt sich an der medialen Seite der Fossa intercondylica ein kleiner gestielter, knorpelharter Knoten erblicken. Dieser wird mit der Schere abgetragen und das Gelenk, das sonst nirgends eine Veränderung zeigte, geschlossen. Kompressionsverband und Fixation auf Volkmannschiene.

Postoperativer Verlauf gut. Am 29. 3. 1922, dem Entlassungstag, kann Patient das Knie bis 85° beugen und maximal strecken.

Pathologisch-anatomischer Befund: Der Gelenkkörper aus dem linken Knie besteht histologisch aus Knochen- und Knorpelgewebe. Die exstirpierte Gelenkmaus erscheint sehr viel größer als im Röntgenbild. Am 12. 4. 1924 wird eine zweite Aufnahme des rechten Knies gemacht. A.-p. und seitliches Bild zeigt ein mandelgroßes Corpus liberum im Recessus supra patellaris. Die Ursprungsstelle dieses Korpus im Sulcus intercondyl. ist knöchern vernarbt.

Aus diesen 2 operierten Fällen, die bloß 5,26% der Gesamtzahl ausmachen, sehen wir schon, daß man das solitäre Gelenkchondrom nicht so rasch einer operativen Behandlung unterzieht. Als zweckmäßigste Behandlung wird denn auch durchwegs bei Patienten mit geringen Beschwerden die palliative Therapie vorgeschlagen, was wir auch in Zukunft weiterempfehlen möchten. Wärme, Bäder, Einreibungen, Umschläge, Lichtbehandlung, ähnlich wie bei andern chronischen Gelenkaffektionen. Vorübergehende Ruhestellung soll mit vorsichtiger Bewegungstherapie abwechseln. Oft tritt das Gelenkleiden subjektiv erst auf, wenn sich sekundäre Gelenkveränderungen einstellen, z. B. eine Arthrosis def., so daß eine symptomatische Behandlung dieses Leidens am Platze ist. Ein solitäres Gelenkchondrom mit geringen Beschwerden operativ anzugehen, um dadurch einer eventuellen frühzeitigen sekundären Arthrosis def. vorzubeugen, ist nicht zu empfehlen.

Sobald aber stärkere Einklemmungserscheinungen, bedeutende Schwellung und Schmerzen die Gelenkfunktion benachteiligen, ist chirurgische Behandlung angezeigt. Für das operative

Vorgehen kann das Röntgenbild oft sehr praktische Hinweise geben. Von den operativen Behandlungen kommen Arthrotomie und Resektion entweder stärker veränderter Teile oder des ganzen Gelenkes in Frage.

Bei der Arthrotomie werden nach Eröffnung des Gelenkes die freien Gelenkkörper herausgenommen und so gut als möglich die Chondromknoten, die noch in oder an der Gelenkkapsel fixiert sind, exkochleiert, um das Gelenk möglichst radikal von allen Chondrombildungen zu befreien.

Bei einem ausgedehnterern solitären Gelenkchondrom genügt die Arthrotomie jedoch nicht. Manche Chondromknoten, die in Falten oder herniösen Ausstülpungen der Gelenkkapsel verborgen liegen, können nicht erreicht werden und wachsen daher später weiter. Zudem bleibt bei der Arthrotomie die Synovialis, das Muttergewebe der Kapselchondrome, bestehen und damit auch die „chondrogene Disposition". In der Literatur finden wir daher sehr häufig die Angabe, daß es nach Arthrotomien immer wieder zu Rezidiven komme. Lexer, Rehn, Rostock und andere Autoren schlagen daher bei ausgedehntem solitären Gelenkchondrom als zielsicherste Operation die Totalresektion des Gelenkes vor, um damit auch jede Rezidivgefahr zu vermeiden. Kienböck betont von den chirurgischen Eingriffen besonders die Arthrotomie mit Ausräumung der störenden Wucherungen und Resektion stärker verunstalteter Gelenkteile. Er empfiehlt, möglichst schonend vorzugehen und glaubt, daß eine partielle Entfernung der Massen in der Regel genüge.

## Zusammenfassung

1. Die wissenschaftliche Sammlung im Röntgen-Institut der Universität Zürich weist bis Ende 1934 38 Fälle von solitärem Gelenkchondrom auf.
2. Hinsichtlich des Alters entfallen auf den Zeitraum von 20—40 Jahren 18 Patienten. 19 Patienten sind über 40 Jahre; 1 Patient unter 20 Jahren.
3. Davon sind 33 männliche und 5 weibliche Patienten = 86,8% männliche, 13,2% weibliche.
4. Bei den 38 Patienten handelte es sich 29mal um ein monoartikuläres Leiden (solitäres Gelenkchondrom), 9mal waren die symmetrischen Gelenke befallen (di-artikuläre Affektion).
5. Am häufigsten war das Ellbogengelenk befallen: 17 Fälle. Davon 15mal ausschließlich rechts, 2mal links. Kniegelenk: 13 Fälle (9 monoartikulär: 5 rechts, 4 links; 4 di-artikulär). Hüftgelenk: 8 Fälle (5 monoartikulär: 3 rechts, 2 links; 3 di-artikulär).
6. Die Mehrzahl (28 Fälle), weisen neben dem solitären Gelenkchondrom arthrotische Veränderungen auf, was auf das relativ hohe Durchschnittsalter unserer Patienten zurückzuführen ist. Die Arthrosis def. und das solitäre Gelenkchondrom sind zwei ganz verschiedene Leiden, die aber sehr ähnliche Symptome hervorrufen können. Das Röntgenbild gibt die entscheidende Diagnose.
7. Unser Röntgenmaterial zeigt sehr eindeutig, daß für die Entstehung des solitären Gelenkchondroms mechanische Einflüsse eine große Rolle spielen. Diesen mechanischen Einfluß sehen wir aber nicht als primäre oder essentielle Ursache an, sondern als eine auslösende Ursache auf ein Gelenk mit einer sog. „chondrogenen Disposition".
8. Die Bezeichnung einer malignen Gelenkchondromatose, wie sie von Prof. Kienböck in Wien in die Literatur eingeführt wurde, lehnen wir ab.
9. In therapeutischer Hinsicht empfehlen wir in erster Linie konservative Therapie. Nur bei schwereren anatomischen Veränderungen der Gelenke mit erheblichen funktionellen Störungen empfehlen wir Arthrotomie oder Resektion einzelner Gelenkteile oder ganzer Gelenke.

## Schrifttum

Axhausen, Die Entstehung der freien Gelenkkörper und ihre Beziehungen zur Arthritis def. Arch. klin. Chir. **104** (1914). — Barth, A., Freie Gelenkkörper, Arthritis def. und traumatischer Ellbogen, Knie. Arch. klin. Chir. **112** (1919). — Bibergeil, E., Chondromatose. Z. orthop. Chir. **33** (1913). — Böhm, F., Synoviale Osteochondromatose und Trauma. Dtsch. Z. Chir. **212** (1928). — Eden, R., Gelenkchondrome. Arch. klin. Chir. **104** (1914). — Haberler, G., Gelenkkapselchondromatose. Z. orthop. Chir. **49** (1928). — Hildebrandt, A., Osteochondrose der Wirbelsäule. Fortschr. Röntgenstr. **47** (1933). — Janker, R., Chondromatose der Gelenk-

kapsel. Dtsch. Z. Chir. **211** (1928). — Kappis, Über Bau, Wachstum und Ursprung der Gelenkkörper. Dtsch. Z. Chir. **157** (1920). — Kartal, St., Chondromatosis of the joint capsule. Surg. etc. **51** (1930). — Kienböck, R., Röntgendiagnostik der Knochen- und Gelenkkrankheiten H. 3. Berlin-Wien (1934). — Kroh, Studien über den Bau der Synovialmembran und die Resorption des Gelenkinhaltes unter dem Einflusse variabler, mechanischer Momente. Dtsch. Z. Chir. **94** (1908). — Langemack, O., Chondrome und andere Geschwülste der Gelenke. Arch. klin. Chir. **72** (1904). — Lexer, E., Gelenkchondrome. Dtsch. Z. **88** (1907). — Lotsch, F., Chondromatose der Gelenkkapsel. Dtsch. med. Wschr. Nr. 20 (1920). — Müller, W., Über diffuses Enchondrom der Gelenkkapsel. Arch. klin. Chir. **66** (1902). — Nilsson, F., Chondromatose. Arch. klin. Chir. **144** (1927). — Porzinsky, K., Gelenkchondromatose. Dtsch. Z. Chir. **236** (1932). — Rehn, E., Gelenkchondromatose. Beitr. klin. Chir. **71** (1911). — Reichel, P., Chondromatose. Arch. klin.Chir. **61** (1900). — Rostock, P., Gelenkchondromatose. Beitr. klin. Chir. **144** (1928). — Schinz, H. R., und E. Uehlinger, Zur Diagnose, Differentialdiagnose, Prognose und Therapie der primären Geschwülste und Zysten des Knochensystems. Erg. d. med. Strahlenforschung **5** S. 387 (1931). — Schinz-Baensch-Friedl, Lehrb. f. Röntgendiagnostik (3) **1** (1932). — Sultan, G., Freie Gelenkkörper, Chondrome. Zbl. Chir. Nr. 17 (1930). — Troell, A., Gelenkkapselchondrome. Arch. klin. Chir. **104** (1914). — Virchow, R., Krankhafte Geschwülste **1** (1863). — Weiß, K., Neoplastische Arthrosen. Wien. klin. Wschr. Nr. 15 (1932). — Ziegner, H., Synovia und Gelenkmäuse. Arch. klin. Chir. **118** (1921).

An dieser Stelle möchte ich es nicht unterlassen, Herrn Prof. Dr. H. R. Schinz, Leiter des Universitäts-Röntgeninstitutes Zürich, für die Anregung und sein freundliches Bemühen um diese wissenschaftliche Arbeit, sowie für die liebenswürdige Überlassung des Röntgenmaterials herzlichen Dank zu sagen.

Ferner danke ich Herrn Prof. Dr. P. Clairmont, Direktor der Chirurgischen Klinik der Universität Zürich, für seine Bereitwilligkeit, mit der er mir die Krankengeschichten aus dem chirurgischen Archiv zur Verfügung stellte.

Vielen Dank schulde ich Herrn Dr. E. Friedl, Oberarzt der röntgen-diagnostischen Abteilung für sein stets dienstbereites Entgegenkommen in der differential-diagnostischen Beurteilung der Röntgenbilder.

# Curriculum vitae

Am 1. Dezember 1906 in Visp, Kt. Wallis, geboren, besuchte ich die Primarschulen in Ausserberg und Visp. Vom Jahre 1920—1928 besuchte ich das Gymnasium in Brig, wo ich im Sommer 1928 die eidgenössische Maturitätsprüfung bestand. Im Herbst 1928 immatrikulierte ich mich an der naturwissenschaftlichen Fakultät der Universität Freiburg im Üchtland und bestand dort 1929 das erste medizinische Propädeuticum. Darauf zog ich für die nächsten 3 Semester nach Genf, wo ich im Frühjahr 1931 das zweite med. Propädeuticum bestand. Während meiner klinischen Semester besuchte ich die Universitäten Zürich, Wien, Berlin und bestand im Frühjahr 1934 in Zürich das eidgenössische medizinische Staatsexamen. In der zweiten Hälfte des Jahres 1934 war ich längere Zeit im Militärdienst und arbeitete nachher an dieser Arbeit im Röntgeninstitut der Universität Zürich.

Druck: Bibliographisches Institut AG. in Leipzig